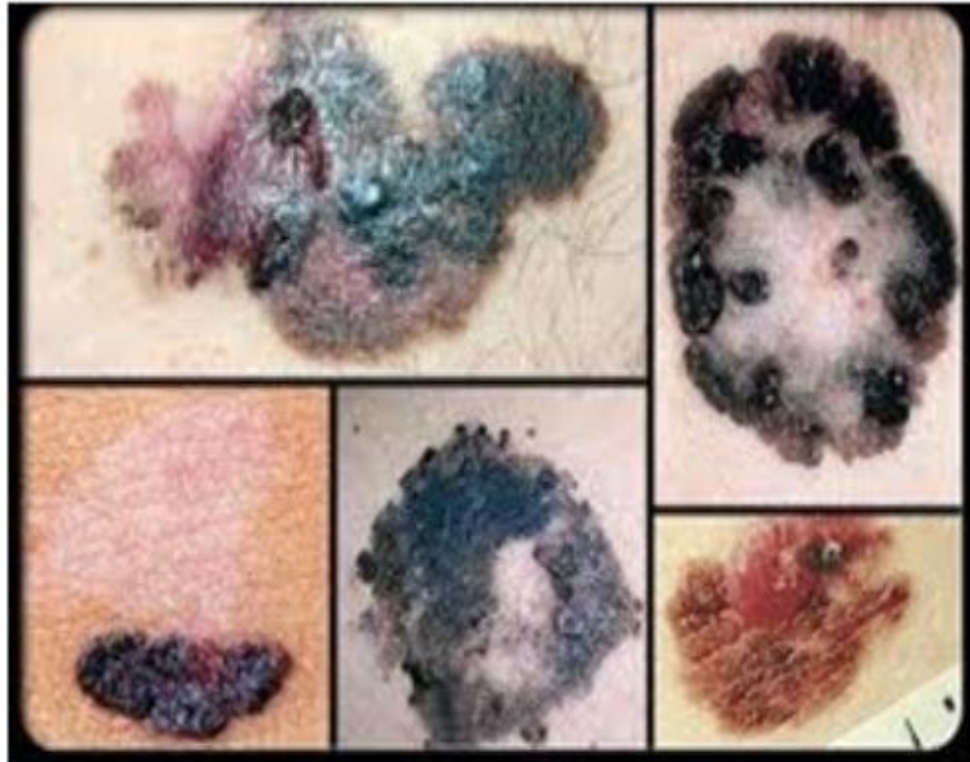

# ندولها و تومورهای پوست



تنظیم کننده و مترجم رضاپور دست گردان

# مطالب موجود در این دانشنامه

مقدمه

کراتوزیس

گرانولوما

واسکولیت

کاپوسی سارکوما

لیپوما

نوروفیبروما

هماژیوما

بازال سل کارسینوما

درماتوفیبروما

ملانوما

## مقدمه

تومورهای پوستی در قسمت‌های مختلف بدن روی صورت ، گردن بالای قفسه سینه و پشت ظاهر می‌شود که اغلب تومورها به صورت کیست‌های موئی هستند که به آنها کیست‌های سیابه گفته می‌شود که بیشتر روی پوست مشاهده می‌شوند. از بخش میانی فولیکول مو و سلول‌های پوشش خارجی ریشه مو نشات می‌گیرند

درمان آنها با جراحی و برداشتن تمام کیست یا توده انجام می‌شود. این توده‌ها می‌توانند به صورت ضایعاتی باشند که آنها را به دو قسمت اولیه و ثانویه تقسیم کرده‌اند. تومورهای اولیه از ابتدای بیماری وجود داشته ولی تومورهای ثانویه به علت عوامل بیرونی مثل خراشیدگی ، تروما و عفونت ایجاد می‌شوند. اکثر این تومورهای پوستی ، خوش خیم هستند

## انواع تومورهای اولیه

### ماکول

تغییر رنگ پوست با حدود واضح بدون برجستگی

### پاپول

ضایعه برجسته و توپر پوست به قطر کمتر از یک سانتیمتر که

ممکن است رنگهای گوناگونی داشته باشد

### ندول

ضایعه برجسته توپر به قطر بیشتر از یک سانتیمتر

### وزیکول

برآمدگی کوچک پوستی که از مایع شفاف پر شده است

### (تاول)

وزیکول بزرگ به قطر بیشتر از یک سانتیمتر

### پرستول

ضایعه‌ای حاوی چرک که ممکن است ناشی از تغییرات چرکی

در وزیکول باشد

کهیر

برآمدگی موقت پوست به علت ادم درم و گشاد شدن مویرگهای

اطراف آن

پلاک

ضایعه برجسته و توپر پوست به قطر بیش از یک سانتیمتر

کسیت

تومور حاوی ماده جامد یا مایع

انواع تومورهای ثانویه

پوسته

لایه‌های جدا شده طبقه شاخی پوست که ممکن است در اثر

تغییرات التهابی بوجود آیند

کراست (دلمه)

لایه‌ای مرکب از سرم ، خون یا چرک خشک شده در روی پوست

خراشیدگی

خطوط خراشیدگی یا ضربه دیدگی

**فسیور**

**ترک خوردگی پوست که معمولا در اثر خشکی شدید و التهاب**

**طولانی است**

**بافت جوشگاه**

**تغییر فیبروتیک پوست به دنبال فرآیند تخریبی**

**لیکنی شدن**

**ضخیم شدن پوست و مشخص تر شدن چینهای پوستی**

## کراتوزیس

کراتوزیس از ندول ها و تومورهای پوستی است.

### کراتوز سبورئیک

یک رشد شایع پوست غیر سرطانی است. افراد تمایل دارند که با بزرگتر شدن ، تعداد بیشتری از آنها را بدست آوریم

کراتوزهای سبورئیک معمولاً برنزه قهوه ای ، سیاه یا روشن هستند. رشد به نظر می رسد مومی ، پوسته پوسته و کمی افزایش یافته است. آنها معمولاً روی سر ، گردن ، قفسه سینه یا پشت ظاهر می شوند

کراتوز سبورئیک معمولاً شبیه رشد مومی یا زگیل است. به طور معمول در صورت ، سینه ، شانه ها یا پشت ظاهر می شود. ممکن است رشد منفرد ایجاد کنید ، اگرچه چندین رشد متداول است

## کراتوز سبورئیک

دامنه های رنگ از برنزه روشن تا قهوه ای یا سیاه  
به صورت گرد یا بیضی شکل است  
از ویژگی های ظاهری "چسبیده بر" برخوردار است  
صاف یا کمی با سطح پوسته پوسته شده است  
دامنه ها از اندازه بسیار کوچک تا بیش از 1 اینچ (2.5 سانتی  
متر) در سراسر  
ممکن است خارش یابد

## علل

پزشکان دقیقاً نمی دانند چه عواملی باعث ایجاد کراتوز  
سبورئیک می شود. این رشد در بعضی از خانواده ها مشاهده  
می شود ، بنابراین ممکن است ژن ها نقش داشته باشند



## عوامل خطر

اگر بالای 50 سال سن داشته باشید ، به احتمال زیاد در صورت ابتلا به کراتوز سبورئیک نیز احتمالاً احتمال ابتلا به آنها در صورت داشتن سابقه خانوادگی در مورد آنها وجود دارد

## Symptom of keratosis

علايم كراتوزيس

lesion زخم

larg skin بزرگی پوست

bleeding خون ریزی

redskin قرمزی پوست

## references

Seborrheic keratoses. American Academy of Dermatology.

[https://www.aad.org/public/diseases/bumps-and-](https://www.aad.org/public/diseases/bumps-and-growths/seborrheic-keratoses)

[growths/seborrheic-keratoses](https://www.aad.org/public/diseases/bumps-and-growths/seborrheic-keratoses). Accessed Aug. 15, 2019.

Seborrheic keratoses. American Osteopathic College of Dermatology.

<https://www.aocd.org/page/SeborrheicKeratoses>. Accessed Aug. 15,

2019.

Roh NK, et al. Clinical and histopathological investigation of

seborrheic keratosis. *Annals of Dermatology*. 2016;

doi:10.5021/ad.2016.28.2.152.

Goldstein BG, et al. Overview of benign lesions of the skin.

<https://www.uptodate.com/contents/search>. Accessed Aug. 15,

2019.

Phulari RGS, et al. Seborrheic keratosis. *Journal of Oral and*

*Maxillofacial Pathology*. 2014;18:327.

AskMayoExpert. Seborrheic keratosis. Mayo Clinic; 2019.

## گرانولوما

گرانولوما از ندول ها و تومورهای پوستی است

گرانولوما ناحیه ای از التهاب است. گرانولوما اغلب به طور اتفاقی در یک پرتونگاری یا آزمایش تصویربرداری دیگری انجام می شود که به دلایل دیگری انجام می شود. به طور معمول ، گرانولوماها غیر سرطانی هستند (خوش خیم)

گرانولوما اغلب در ریه ها رخ می دهد ، اما می تواند در سایر قسمت های بدن و سر نیز رخ دهد. به نظر می رسد گرانولوم یک مکانیسم دفاعی است که باعث می شود بدن مهاجمین خارجی مانند باکتری ها یا قارچ ها را از بین نبرد تا از انتشار آنها جلوگیری کند.

دلایل شایع شامل یک بیماری التهابی به نام سارکوئیدوز و عفونت هایی مانند هیستوپلاسموز یا سل است

**causes of granuloma**

علل گرانولوما

**injury** جراحی

**trauma** تروما

**pregnant time** در زمان بارداری



## references

Ohshimo S, et al. Differential diagnosis of granulomatous lung disease: Clues and pitfalls. *European Respiratory Review*.

<http://err.ersjournals.com/content/26/145/170012>. Accessed Sept. 7. 2018.

Nwawka OK, et al. Granulomatous disease in the head and neck: Developing a differential diagnosis. *RadioGraphics*. 2014;34:1240.

Mukhopadhyay S, et al. Causes of pulmonary granulomas: A retrospective study of 500 cases from seven countries. *Journal of Clinical Pathology*. 2012;65:51.

AskMayoExpert. Pulmonary nodules. Rochester, Minn.: Mayo Foundation for Medical Education and Research; 2017.

Orm IM, et al. The formation of the granuloma in tuberculosis infection. *Seminars in Immunology*. 2014;26:601.

## واسکولیت

واسکولیت از ندول ها و تومورهای پوستی است

واسکولیت التهاب رگ های خونی شما است. باعث ایجاد تغییر در دیواره رگ های خونی از جمله ضخیم شدن ، ضعیف شدن ، باریک شدن یا زخم شدن می شود. این تغییرات می تواند جریان خون را محدود کند و در نتیجه آسیب به اندام و بافت ها وارد شود

انواع مختلف واسکولیت وجود دارد ، و بیشتر آنها نادر هستند. واسکولیت ممکن است فقط بر روی یک عضو یا چند فرد مبتلا باشد. این بیماری می تواند کوتاه مدت (حاد) یا طولانی مدت (مزمن) باشد

واسکولیت می تواند بر همه افراد تأثیر بگذارد ، اگرچه برخی از انواع در بین گروه های خاص رایج است. بسته به نوع شما ، ممکن است بدون درمان بهبود پیدا کنید. برخی از انواع برای کنترل التهاب و جلوگیری از شعله ور شدن به داروها نیاز دارند

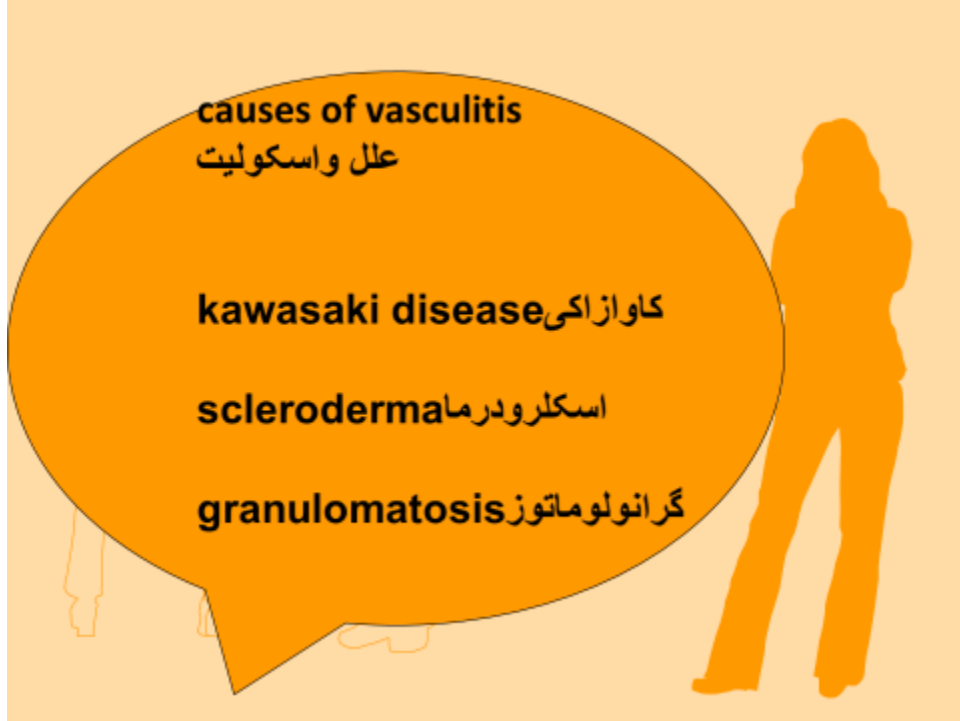علائم و نشانه های عمومی در اکثر انواع واسکولیت مشاهده می شود  
علائم و نشانه های عمومی واسکولیت شامل موارد زیر است

تب  
سردرد  
خستگی  
کاهش وزن  
درد و درد عمومی  
عرق شب  
راش  
مشکلات عصبی مانند بی حسی یا ضعف

علت دقیق واسکولیت به طور کامل درک نشده است. برخی از انواع مربوط به آرایش ژنتیکی فرد است. دیگران ناشی از حمله سیستم ایمنی بدن به اشتباه سلولهای رگهای خونی هستند. محرکهای احتمالی این واکنش سیستم ایمنی بدن عبارتند از



**عفونت هایی مانند هپاتیت بی و سی  
سرطان خون  
بیماری های سیستم ایمنی مانند آرتریت روماتوئید ، لوپوس و  
اسکلرودرما  
واکنش به داروهای خاص**



references

What is vasculitis? National Heart, Lung, and Blood Institute.

<http://www.nhlbi.nih.gov/health/health-topics/topics/vas/>. Accessed July 20, 2017.

Kasper DL, et al., eds. Vasculitis syndromes. In: Harrison's Principles of Internal Medicine. 19th ed. New York, N.Y.: McGraw-Hill Education; 2015. <http://accessmedicine.mhmedical.com>. Accessed July 20, 2017.

Gwathmey KG, et al. Vasculitic neuropathies. *The Lancet Neurology*. 2014;13:67.

Guillevin L. Infections in vasculitis. *Best Practice & Research in Clinical Rheumatology*. 2013;27:19.

Merkel PA. Overview of the management of vasculitis in adults. <https://www.uptodate.com/contents/search>. Accessed July 20, 2017.

## سارکوم کاپوزی

سارکوم کاپوزی از ندول ها و تومورهای پوستی است

سارکوم کاپوزی نوعی از سرطان است که در پوشش رگهای خونی و لنفاوی ایجاد می شود. تومورها (ضایعات) سارکوم کاپوزی معمولاً به صورت لکه های چرکی بدون درد در پاها ، پا یا صورت ظاهر می شود. ضایعات همچنین می توانند در ناحیه تناسلی ، دهان یا غدد لنفاوی ظاهر شوند. در سارکوم شدید کاپوزی ، ضایعات ممکن است در دستگاه گوارش و ریه ها ایجاد شود

افراد آلوده به ویروس نقص ایمنی انسان

ویروس ایدز - بیشترین خطر ابتلا به سارکوم را دارند

دریافت کنندگان پیوند عضو که برای جلوگیری از رد پیوند ، داروهای مهار کننده سیستم ایمنی را مصرف می کنند نیز در معرض خطر سارکوم

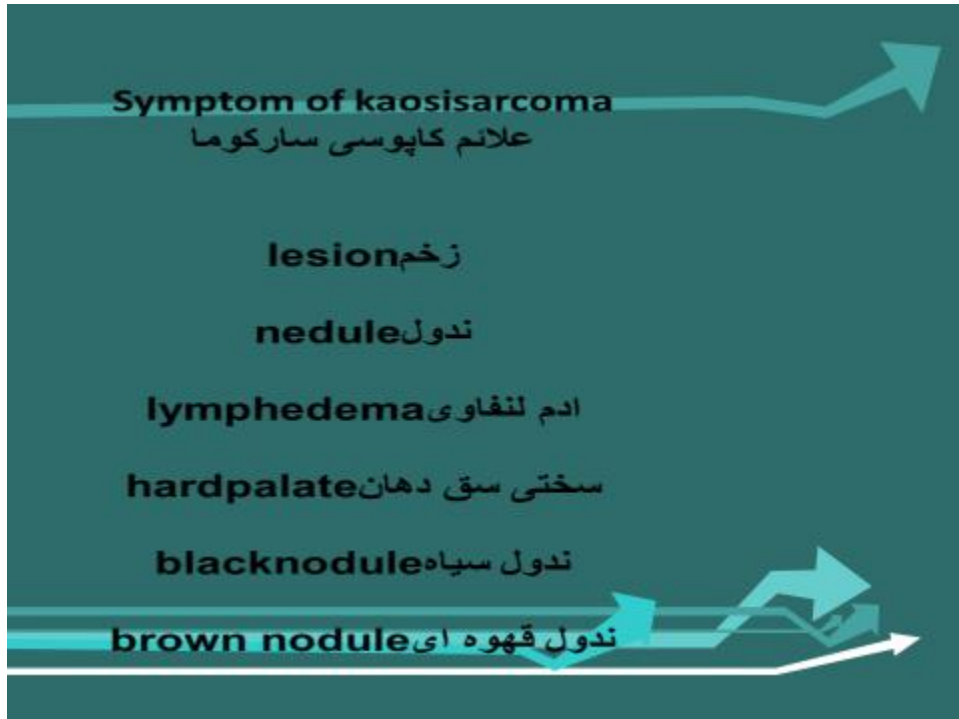قرار دارند. با این وجود ، در این جمعیت بیماری نسبت به بیماران مبتلا به ایدز خفیف تر و کنترل آسان تر است

از نظر تاریخی ، سارکوم کاپوسی ناشی از ایدز جدی تر از بیماری کلاسیک یا پیوند عضو بوده است. به لطف ترکیبات داروهای ضد ویروسی به طور فزاینده و پیشگیری بهتر از سایر عفونتهای مرتبط با ایدز ، سارکوم کاپوسی در افراد مبتلا به ایدز کمتر شده است

ضایعات دهان و گلو ، خوردن را دشوار می کند ، در حالی که ضایعات در ریه می تواند باعث تنگی نفس شود. ضایعات بزرگ بخصوص در پاهاى فوقانی می تواند منجر به تورم دردناک و مشکل در حرکت در اطراف شود

نقص سیستم ایمنی بدن شما را در مقابل سارکوم کاپوسی . آسیب پذیر می کند

پرتودرمانی روش درمانی معمول برای مبتلایان به ضایعات پوستی است. نوع پرتوی استفاده شده و محل ضایعات تحت درمان ، در افراد مختلف متفاوت است. در صورت وجود بیش از 25 ضایعه ، شیمی درمانی با داروهای استاندارد ضد سرطان ممکن است مفید باشد. از شیمی درمانی نیز برای درمان سارکوم کاپوسی در غدد لنفاوی و دستگاه گوارش استفاده می شود



## references

Groopman JE. AIDS-related Kaposi sarcoma: Clinical manifestations and diagnosis. <https://www.uptodate.com/contents/search>.

Accessed July 25, 2017.

What is KS? American Cancer Society.

<https://www.cancer.org/cancer/kaposi-sarcoma/about.html>.

Accessed July 27, 2017.

How is Kaposi sarcoma diagnosed? American Cancer Society.

<https://www.cancer.org/cancer/kaposi-sarcoma/detection-diagnosis-staging/how-diagnosed.html>. Accessed Sept. 14, 2017.

Groopman JE. AIDS-related Kaposi sarcoma: Staging and treatment.

<https://www.uptodate.com/contents/search>. Accessed Sept. 14, 2017.

General considerations in the treatment of Kaposi sarcoma.

American Cancer Society. <https://www.cancer.org/cancer/kaposi-sarcoma/treating/general-considerations.html>. Accessed Sept. 14, 2017.

## لیپوم

### لیپوم از ندول ها و تومورهای پوستی است

لیپوم ها توده های نرم و چربی هستند که در زیر پوست شما رشد می کنند. آنها بی ضرر هستند و معمولاً نیازی به درمان ندارند.

بررسی کنید که آیا لیپوم دارید.  
لیپوم شایع است.

## آنها

احساس نرم و لرزان  
می تواند از اندازه نخود تا چند سانتیمتر باشد  
اگر آنها را فشار دهید ممکن است کمی زیر پوست شما حرکت  
کند  
معمولاً دردناک نیستند  
آهسته رشد کنید



لیپوم بی ضرر است.

باجراحی برای زیبایی میتوان لیپوم را به راحتی خارج نمود

**causes of lipoma**  
علل لیپوم

**family history** سابقه خانوادگی  
**systemic disorder** اختلالات سیستمیک  
**alcoholism** الکلیسم  
**injury** جراحت  
**allergy** آلرژی

## references

Goldstein BG, et al. Overview of benign lesions of the skin.

<https://www.uptodate.com/contents/search>. Accessed Dec. 22, 2017.

Lipoma. American Academy of Orthopaedic Surgeons.

<http://orthoinfo.aaos.org/topic.cfm?topic=A00631>. Accessed Dec. 22, 2017.

Goldsmith LA, et al., eds. Neoplasms of subcutaneous fat:

Introduction. In: Fitzpatrick's Dermatology in General Medicine. 8th ed. New York, N.Y.: The McGraw-Hill Companies; 2012.

<http://accessmedicine.mhmedical.com>. Accessed Dec. 22, 2017.

Cosulich MT, et al. Minimal excision extraction of lipomas. JAMA

Dermatology. 2014;150:1360.

## نوروفیبروما

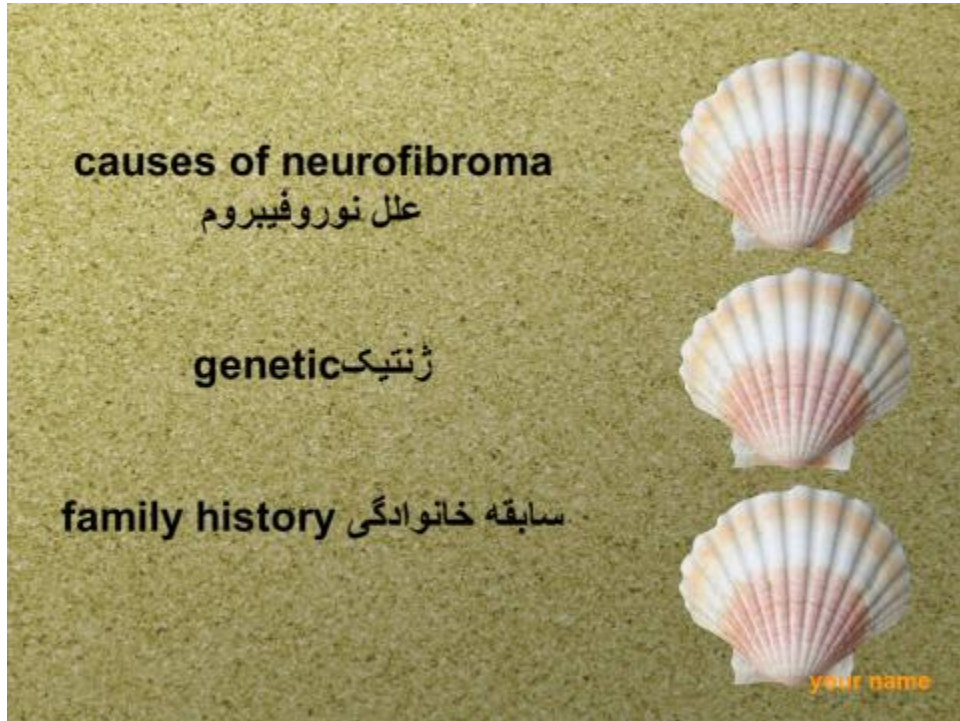
### نوروفیبروما از ندولها وتومورهای پوستی است

نوروفیبروم نوعی تومور عصبی است که برآمدگی های نرم روی یا زیر پوست ایجاد می کند. نوروفیبروما می تواند در هر عصبی از اعصاب اصلی یا جزئی رشد کند. این نوع متداول تومور خوش خیم اعصاب تمرکز بیشتری در عصب دارد. بعضی اوقات از چندین بسته عصبی ناشی می شود.

علائم اغلب خفیف یا غایب هستند. اگر تومور علیه اعصاب فشرده شود یا در درون آنها رشد کند ، ممکن است در ناحیه آسیب دیده احساس درد یا بی حسی کنید

جراحی برای برداشتن تومور. با از بین بردن تمام یا بخشی از نوروفیبروم که روی بافت مجاور یا اندامهای آسیب دیده فشار می یابد ، می توان علائم را تسکین داد. اینکه چه نوع عمل انجام می شود بستگی به محل و اندازه تومور شما دارد و اینکه آیا آن با بیش از یک عصب درهم تنیده است.

هدف از عمل جراحی برداشتن هرچه بیشتر تومور بدون ایجاد آسیب بیشتر در عصب است  
بعد از عمل ممکن است به توانبخشی جسمی نیاز داشته .  
باشید. فیزیوتراپی و کاردرمانگران می توانند شما را از طریق  
تمرینات خاصی راهنمایی کنند که عضلات و مفاصل شما را  
فعال نگه دارند ، از سفتی جلوگیری کنند و به بازگرداندن  
عملکرد و احساس شما کمک کنند



## References

Neurofibroma. American Brain Tumor Association.

<http://www.abta.org/brain-tumor-information/types-of-tumors/neurofibroma.html>. Accessed March 6, 2017.

Gilchrist JM, et al. Peripheral nerve tumors.

[www.uptodate.com/contents/search](http://www.uptodate.com/contents/search). Accessed April 26, 2017.

Goldstein BG, et al. Overview of benign lesions of the skin.

[www.uptodate.com/contents/search](http://www.uptodate.com/contents/search). Accessed April 3, 2017.

Pope TL. Soft tissue tumors. In: Musculoskeletal imaging.

Philadelphia, Pa.: Saunders Elsevier; 2015.

<http://www.clinicalkey.com>. Accessed April 10, 2017.

Goldblum JR, et al., eds. Benign tumors of peripheral nerves. In:

Enzinger and Weiss's Soft Tissue Tumors. 6th ed. Philadelphia, Pa.:

Saunders Elsevier; 2014. <https://www.clinicalkey.com>. Accessed

Nov. 10, 2015.

Spinner RJ (expert opinion). Mayo Clinic, Rochester, Minn. July 3,

2017.

## همانژیوما

همانژیوما از تومورها و ندولهای پوستی است

### همانژیوم

یک علامت قرمز روشن است که در بدو تولد یا در هفته اول یا دوم زندگی نشان می دهد. به نظر می رسد که یک برجستگی لاستیکی است و از رگ های خونی اضافی در پوست ساخته شده است

همانژیوم می تواند در هر نقطه بدن رخ دهد ، اما بیشتر در صورت ، پوست سر ، قفسه سینه یا پشت ظاهر می شود. درمان همانژیوم کودک (همانژیوم نوزادی) معمولاً لازم نیست زیرا با گذشت زمان از بین می رود. کودکی که در دوران شیرخوارگی این بیماری را تجربه می کند ، معمولاً تا سن 10 سالگی میزان قابل توجهی از رشد آن مشاهده نمی شود. ممکن است بخواهید اگر یک همانژیوما در دیدن ، تنفس یا سایر کارکردها دخالت دارد ، درمان را در نظر بگیرید

همانژیوم ممکن است در بدو تولد وجود داشته باشد ، اما بیشتر در طی چند ماه اول زندگی ظاهر می شود. این شروع به عنوان یک علامت قرمز صاف در هر نقطه از بدن ، بیشتر در صورت ، پوست سر ، قفسه سینه یا پشت می شود. معمولاً کودک فقط یک علامت دارد. برخی از کودکان ممکن است بیش از یک علامت داشته باشند

در سال اول فرزند شما ، علامت قرمز به سرعت در یک برآمدگی اسفنجی و لاستیکی ظاهر می شود که از پوست خارج می شود. سپس همانژیوم وارد مرحله استراحت می شود و سرانجام شروع به کند شدن می کند

گاهی اوقات ، همانژیوما می تواند در هم شکسته و دچار درد شود. این می تواند به درد ، خونریزی ، زخم یا عفونت منجر شود. بسته به جایی که همانژیوما در آن قرار دارد ، ممکن است در بینایی ، تنفس ، شنوایی یا از بین رفتن فرزند شما اختلال ایجاد کند ، اما این نادر است





**Symptom of hemangioma**

علائم همانژیوما

**lesion in skin** زخم در پوست

**red skin** قرمزی پوست

**red neck** گردن قرمز

**red face** صورت قرمز

## References

Kliegman RM, et al. Vascular disorders. In: Nelson Textbook of Pediatrics. 21st ed. Philadelphia, Pa.: Elsevier; 2020.

<https://www.clinicalkey.com>. Accessed May 13, 2019.

Metry DW. Infantile hemangiomas: Management.

<https://www.uptodate.com/contents/search>. Accessed Feb. 22, 2019.

Metry DW. Infantile hemangiomas: Epidemiology, pathogenesis, clinical features, and complications.

<https://www.uptodate.com/contents/search>. Accessed Feb. 22, 2019.

## سرطان بازال سل پوست

سرطان بازال سل پوست از ندولها و تومورهای پوستی است

سرطان سلول بازال نوعی سرطان پوست است. کارسینوم سلول بازال در سلولهای پایه شروع می شود - نوعی سلول درون پوست که سلولهای جدید پوست تولید می کند چون قدیمی ها از بین می روند

سرطان سلول بازال اغلب به عنوان برجستگی کمی شفاف روی پوست ظاهر می شود ، اگرچه می تواند اشکال دیگری نیز به خود بگیرد. سرطان سلول بازال اغلب در مناطقی از پوست که در معرض آفتاب هستند مانند سر و گردن شما اتفاق می افتد

سرطان سلول بازال معمولاً در قسمتهایی که در معرض آفتاب بدن است ، به خصوص سر و گردن شما ایجاد می شود. در اغلب موارد ، سرطان سلول پایه ممکن است در قسمت هایی از بدن شما که معمولاً از خورشید محافظت می شوند ، مانند دستگاه تناسلی ایجاد شود

**سرطان سلول بازال به عنوان تغییر در پوست ظاهر می شود ،  
مانند رشد یا زخمی که بهبود نمی یابد.**

**برجستگی مروارید سفید ، پوست یا صورتی که شفاف است ،  
به این معنی که می توانید کمی از سطح آن را ببینید. رگ های  
خونی ریز اغلب قابل مشاهده است. در افرادی که رنگ پوست  
تیره دارند ، ضایعه ممکن است تیره تر باشد اما هنوز هم تا  
حدودی شفاف است. شایع ترین نوع سرطان سلول بازال ، این  
ضایعه اغلب در صورت و گوش ها ظاهر می شود.  
ضایعه ممکن است پارگی ، خونریزی و زخم شدن بیش از حد  
داشته باشد**

**سرطان سلول بازال هنگامی رخ می دهد که یکی از سلولهای  
پایه پوست دچار جهش در دی ان ای  
خود شود**

**سلولهای بازال در انتهای اپیدرم - بیرونی ترین لایه پوست -  
یافت می شوند. سلولهای بازال سلولهای جدید پوست ایجاد  
می کنند.**

با تولید سلولهای جدید پوست ، سلولهای قدیمی تر به سمت سطح پوست سوق می یابند ، جایی که سلولهای قدیمی می میرند و از بین می روند

زمان زیادی که در آفتاب صرف می شود - یا در تختخواب برنزه تجاری - خطر ابتلا به سرطان سلول پایه را افزایش می دهد. اگر در مکانی آفتابی یا در ارتفاعات زندگی می کنید ، تهدید بیشتر است ، که هر دو شما را در معرض اشعه ماوراء بنفش بیشتری قرار می دهند. آفتاب سوختگی های شدید نیز خطر شما را افزایش می دهد

پوست روشن. خطر سرطان سلول بازال در بین افرادی که به راحتی لک می زنند یا می سوزند یا دارای پوست بسیار سبک ، موهای قرمز یا بلوند یا چشمی با رنگ روشن هستند بیشتر است

آرسنیک ، فلز سمی است که به طور گسترده در محیط زیست یافت می شود ، خطر ابتلا به سرطان سلول پایه را و سایر سرطانها افزایش می دهد. همه افراد در معرض آرسنیک قرار دارند زیرا به طور طبیعی اتفاق می افتد.

اما ممکن است برخی از افراد در صورت نوشیدن آب چاه آلوده  
یا شغلی که شامل تولید یا استفاده از آرسنیک است ، مواجهه  
بیشتری داشته باشند

**Symptom of basalcell cancer**

علايم سرطان بازال پوست

**white skin** پوست سفيد

**pink skin** پوست صورتی

**red skin** پوست قرمز

**easy bleeding** خون ریزی آسان

## References

AskMayoExpert. Basal cell carcinoma. Mayo Foundation for Medical Education and Research; 2019.

Basal cell skin cancer. National Comprehensive Cancer Network. [https://www.nccn.org/professionals/physician\\_gls/default.aspx](https://www.nccn.org/professionals/physician_gls/default.aspx). Accessed Aug. 8, 2019.

Habif TP. Premalignant and malignant nonmelanoma skin tumors. In: *Clinical Dermatology: A Color Guide to Diagnosis and Therapy*. 6th ed. Saunders Elsevier; 2016. <https://www.clinicalkey.com>. Accessed Aug. 8, 2019.

Bichakjian C, et al. Guidelines of care for the management of basal cell carcinoma. *Journal of the American Academy of Dermatology*. 2019. doi:10.1016/j.jaad.2017.10.006.

Skin cancer prevention (PDQ) – Patient version. National Cancer Institute. <https://www.cancer.gov/types/skin/patient/skin-prevention-pdq>. Accessed Aug. 9, 2019.

Arsenic. National Institute of Environmental Health Sciences. <https://www.niehs.nih.gov/health/topics/agents/arsenic/index.cfm>. Accessed Aug. 9, 2019.

AskMayoExpert. Sunburn. Mayo Foundation for Medical Education and Research; 2019.



## درماتوفیبروما

درماتوفیبروما از تومورها و ندولهای پوستی است

هنوز مشخص نیست که درماتوفیبروما یک فرآیند واکنشی است یا نئوپلاسم است

درماتوفیبروما گوشت اضافه کوچک و بی ضرری است که بر روی پوست ظاهر می شود. این زائده، به نام ندول شناخته شده و می تواند در هر کجای از بدن رشد کند. اما در بازوها، پایین پاها و قسمت فوقانی پشت بیشتر شایع است.

درماتوفیبروما بیشتر در بزرگسالان مشاهده می شود و ایجاد آن روی پوست کودکان نادر است. این ضایعات در زنان بیشتر از مردان شایع است. ضمن این که افرادی که سیستم ایمنی ضعیفی دارند نیز بیشتر به این بیماری مبتلا می شوند.

ضایعات ایجاد شده در درماتوفیبروما بر اثر تجمع سلول های اضافی در لایه های عمیق پوست ایجاد می شوند.

علت دقیق این ضایعات ناشناخته است. برخی معتقدند که این ضایعات ممکن است بر اثر واکنش نامطلوب به یک آسیب جزئی مانند نیش حشرات، بریدگی یا زخم ایجاد شوند

از آن جا که ضایعات درماتوفیروما بیشتر در افراد بزرگسال شایع است پس می توان گفت که سن نیز یک عامل خطر برای آن محسوب می شود. در افرادی که سیستم ایمنی ضعیفی دارند مانند بیماران مبتلا به ایدز و یا افرادی که سیستم ایمنی خود را با استفاده از دارو سرکوب کرده اند،

مانند کسانی که بعد از پیوند عضو از داروهای ضد رد پیوند استفاده می کنند، بیشتر به درماتوفیروما مبتلا می شوند. به طوری که در افراد مبتلا به لوپوس سیستمیک، ایجاد ضایعات متعدد درماتوفیروما رایج است

•

**symptom of dermatofibroma**  
علامه درماتوفیبروم

**lesion** زخم

**pink lesion** زخمهای صورتی

**dark skin** پوست خشک

**painful** درد

**itching** خارش

## References

Niederhuber JE, et al., eds. Nonmelanoma skin cancers: Basal cell and squamous cell carcinomas. In: *Abeloff's Clinical Oncology*. 5th ed. Philadelphia, Pa.: Churchill Livingstone Elsevier; 2014.

<http://www.clinicalkey.com>. Accessed Dec. 12, 2016.

Habif TP. Premalignant and malignant nonmelanoma skin tumors. In: *Clinical Dermatology: A Color Guide to Diagnosis and Therapy*. 6th ed. Philadelphia, Pa.: Elsevier; 2016. <http://www.clinicalkey.com>.

Accessed Dec. 12, 2016.

## ملانوما

ملانوما از تومورها و ندولهای پوستی است

ملانوما ، جدی ترین نوع سرطان پوست ، در سلول ها (ملانوسیت ها) تولید ملانین ایجاد می شود - رنگدانه ای که به پوست شما رنگ می بخشد. ملانوما همچنین می تواند در چشم شما و به ندرت در اندام های داخلی مانند روده شما شکل بگیرد

علت دقیق همه ملانوما ها مشخص نیست ، اما قرار گرفتن در اثر نور خورشید یا لامپ های (UV) معرض اشعه ماوراء بنفش برنزه خطر ابتلا به ملانوما را افزایش می دهد. محدود کردن قرار گرفتن در معرض اشعه ماوراء بنفش می تواند به کاهش خطر ملانوما کمک کند

به نظر می رسد خطر ابتلا به ملانوما در افراد زیر 40 سال ، به ویژه زنان افزایش می یابد. دانستن علائم هشدار دهنده سرطان پوست می تواند به اطمینان حاصل شود که تغییرات سرطانی قبل از گسترش سرطان شناسایی و درمان می شوند. اگر زود تشخیص داده شود ، ملانوم با موفقیت قابل درمان است

اولین علائم و علائم ملانوما اغلب موارد زیر است

تغییر در خال موجود است

رشد جدید رنگی یا غیر عادی به نظر می رسد روی پوست شما  
ملانوما همیشه به عنوان خال صورت نمی گیرد. همچنین ممکن  
است روی پوست هایی که ظاهر طبیعی دارند ظاهر می شود

خال های معمولی

خال های معمولی معمولاً یک رنگ یکنواخت هستند - مانند برنزه  
قهوه ای یا سیاه - با یک مرز مشخص که خال را از پوست  
اطراف شما جدا می کند. آنها بیضی شکل یا گرد هستند و  
معمولاً از قطر 4/1 اینچ (حدود 6 میلی متر) قطر دارند - اندازه  
یک مداد پاک کن

بیشتر افراد بین 10 تا 45 مول دارند. بسیاری از این موارد در سن  
50 سالگی بروز می کنند ، اگرچه ممکن است خال ها با گذشت  
زمان از نظر ظاهری تغییر کنند - برخی حتی با افزایش سن از  
بین می روند

ملانوما همچنین می تواند در مناطقی از بدن شما ایجاد شود که در معرض آفتاب کم و زیاد نباشد ، مانند فضای بین انگشتان پا و کف دست ، کف پا ، پوست سر یا دستگاه تناسلی. این موارد گاهی اوقات به عنوان ملانوما پنهان گفته می شود زیرا در مکان هایی رخ می دهد که بیشتر مردم فکر نمی کنند آنها را بررسی کنند. وقتی ملانوما در افرادی که پوست تیره تری دارند بیشتر در منطقه پنهان رخ می دهد

ملانوما هنگامی رخ می دهد که چیزی در سلول های تولید کننده ملانین (ملانوسیت) که به پوست شما رنگ می بخشد ، خراب شود.

به طور معمول ، سلولهای پوستی به صورت کنترل شده و منظمی ایجاد می شوند - سلولهای سالم سالم سلولهای مسن تر را به سمت سطح پوست شما سوق می دهند ، جایی که می میرند و سرانجام از بین می روند. اما هنگامی که آسیب دی ان ای ایجاد میگردد ، سلولهای جدید ممکن است شروع به رشد خارج از کنترل کنند و در نهایت می توانند توده ای از سلولهای سرطانی را تشکیل دهند

**سابقه خانوادگی ملانوما. اگر یکی از بستگان نزدیک - مانند والدین ، فرزند یا خواهر و برادر - مبتلا به ملانوما باشد ، شما نیز احتمال بیشتری برای ابتلا به ملانوما دارید**



## Symptom of melanoma علامت ملانوم

- cahng color تغییر رنگ پوست
- 
- red skin قرمزی پوست
- 
- blue skin پوست آبی
- 
- bleeding of skin خونریزی پوست
-

## References

What you need to know about melanoma and other skin cancers.

National Cancer Institute.

<http://www.cancer.gov/publications/patient-education/wyntk-skin-cancer>. Accessed April 28, 2015.

Niederhuber JE, et al., eds. Melanoma. In: *Abeloff's Clinical Oncology*. 5th ed. Philadelphia, Pa.: Churchill Livingstone Elsevier; 2014.

<http://www.clinicalkey.com>. Accessed April 28, 2015.

Habif TP. Nevi and malignant melanoma. In: *Clinical Dermatology: A Color Guide to Diagnosis and Therapy*. 5th ed. Edinburgh, U.K.; New York, N.Y.: Mosby Elsevier; 2010. <http://www.clinicalkey.com>.

Accessed April 28, 2015.

Intraocular (eye) melanoma treatment (PDQ). National Cancer Institute.

<http://www.cancer.gov/cancertopics/pdq/treatment/intraocularmelanoma/patient>. Accessed April 28, 2015.

Detect skin cancer. American Academy of Dermatology.

<https://www.aad.org/spot-skin-cancer/learn-about-skin-cancer/detect-skin-cancer>. Accessed April 28, 2015



